УЎК: 616.144.43.1

БОЛАЛАР НЕФРОБЛАСТОМАСИДА ЎСМА МОРФОЛОГИЯСИ ВА ТЎҚИМА ХУСУСИЯТЛАРИНИНГ ИММУНОГИСТОКИМЁВИЙ ТАҲЛИЛИ

Исламов С.Т.[1], Гафур-Ахунов М.А.[2], Турсунов Х.З.[3], Йигиталиев А.Б.[4]
Болалар миллий тиббиёт маркази
Тиббиёт ходимларининг касбий малакасини ривожлантириш маркази
Тошкент тиббиёт академияси
Фарғона жамоат саломатлиги тиббиёт институти

Аннотация

Ушбу тадқиқотда нефробластома (Вилмс ўсмаси) билан касалланган болаларда ўсма турларининг (эпителиал, мезенхимал ва аралаш) морфологик ва тўқима хусусиятлари иммуногистокимёвий таҳлил усулида ўрганилди. Тадқиқот 2020–2024 йиллар давомида Ўзбекистондаги ихтисослашган тиббиёт марказларида даволанган 60 нафар беморни қамраб олди. Ҳар бир турдан 20 нафар бемор танлаб олинди ва уларда WT1 ҳамда CD34 маркерларининг экспрессияси баҳоланди. Натижаларга кўра, барча ҳолатларда WT1 ва CD34 маркерлари бўйича юқори даражадаги позитив иммунореакция кузатилди. Бу ўсманинг тиббий диагнози, қон-томир зичлиги ҳамда метастазга мойиллигини баҳолашда муҳим аҳамият касб этади. Ушбу тадқиқот иммуногистокимёвий таҳлилларнинг нефробластома турларини фарқлаш ва онкологик патологияни тўғри баҳолашдаги ролини яна бир бор тасдиқлади.

Калит сўзлар: нефробластома, Вилмс ўсмаси, болалар онкологияси, иммуногистокимёвий таҳлил, WT1, CD34, ўсма морфологияси, тўқима экспрессияси, ангиогенез, ўсма васкуляризацияси.

IMMUNOGYSTOCHEMICAL ANALYSIS OF TUMOR MORPHOLOGY AND TISSUE PROPERTIES IN PEDIATRIC NEPHROBLASTOMAS

Islamov S.T.[1], Gafur-Akhunov M.A.[2], Tursunov Kh.Z.[3], Yigitaliyev A.B.[4]
National Children's Medical Center
Center for the Development of Professional Qualifications of Medical Workers
Tashkent Medical Academy
Fergana Medical Institute of Public Health

Abstract

In this study, the morphological and tissue characteristics of tumor types (epithelial, mesenchymal, and mixed) in children with nephroblastoma (Wilms tumor) were studied by immunohistochemical analysis. The study covered 60 patients who were treated in specialized medical centers in Uzbekistan during 2020-2024. 20 patients were selected from each type, and the expression of WT1 and CD34 markers was assessed in them. According to the results, a high level of positive immunoreaction to WT1 and CD34 markers was observed in all cases. This is important for the medical diagnosis of the tumor, assessment of vascular density, and predisposition to metastasis. This study once again confirmed the role of immunohistochemical analyses in differentiating the types of nephroblastoma and correctly assessing oncological pathology.

Keywords: nephroblastoma, Wilms tumor, pediatric oncology, immunohistochemical analysis, WT1, CD34, tumor morphology, tissue expression, angiogenesis, tumor vascularization.

ИММУНОГИСТОХИМИЧЕСКИЙ АНАЛИЗ МОРФОЛОГИИ ОПУХОЛИ И ТКАНЕВЫХ ХАРАКТЕРИСТИК У ДЕТЕЙ НЕФРОБЛАСТОМ

Исламов С.Т.[1], Гафур-Ахунов М.А.[2], Турсунов Х.З.[3], Йигиталиев А.Б.[4]
Национальный детский медицинский центр
Центр развития профессиональной квалификации медицинских работников
Ташкентская медицинская академия
Ферганский медицинский институт общественного здоровья

Аннотация

В данном исследовании морфологические и тканевые особенности типов опухолей (эпителиальных, мезенхимальных и смешанных) у детей с нефробластомой (опухоль Вильмса) изучались методом иммуногистохимического анализа. Исследование охватило 60 пациентов, проходивших лечение в специализированных медицинских центрах Узбекистана в период с 2020 по 2024 год. Из каждого типа было отобрано 20 пациентов, у которых оценивалась экспрессия маркеров WT1 и CD34. Результаты показали, что во всех случаях наблюдался высокий уровень положительной иммунореакции по маркерам WT1 и CD34. Это имеет важное значение для медицинской диагностики опухоли, оценки плотности сосудов и предрасположенности к метастазированию. Данное исследование еще раз подтвердило роль иммуногистохимических анализов в дифференциации типов нефробластомы и правильной оценке онкологической патологии.

Ключевые слова: нефробластома, опухоль Вильмса, детская онкология, иммуногистохимический анализ, WT1, CD34, морфология опухоли, экспрессия тканей, ангиогенез, васкуляризация опухоли.

Муаммонинг долзарблиги. Нефробластома (Wilms ўсмаси) — болаларда энг кўп учрайдиган илдиз ҳужайрали нефроген ўсма бўлиб, у кўпинча 15 ёшгача бўлган болаларда, айниқса 3–5 ёш оралиғида, аниқланади [1, 2]. Бу ўсма болалардаги барча саратон касалликларининг тахминан 6–7%ини ташкил қилади ва гломеруляр тузилмаларга ўхшаш нефроген тўқималардан келиб чиқади [3]. Нефробластома юрак-ўпка ва бошқа ички органларга метастаз бериш хусусиятига эга бўлган, тез ўсувчан ва потенциал инвазив хоссага эга ўсма сифатида тавсифланади [4].

Сўнгги йилларда онкология ва патоморфология соҳаларида нефробластоманинг патогенези, гистологик турлари ва прогностик омилларини чуқур ўрганиш бўйича илмий изланишлар олиб борилмоқда. Нефробластоманинг эпителиал, мезенхимал ва аралаш морфологик шакллари ажратиб кўрсатилган бўлиб, уларда пролифератив фаоллик, некрозга мойиллик, митоз даражаси ва метастазга интилувчанликда аниқ фарқлар кузатилади [5]. Шу боисдан, ҳар бир шакл учун индивидуал ёндашувни шакллантириш зарурати туғилмоқда.

Иммуногистокимёвий таҳлил (ИГХ) — онкопатологиядаги энг самарали усуллардан бири бўлиб, у ҳужайралардаги маълум маркер оқсилларнинг экспрессиясини аниқлаш орқали ўсманинг табиати, келиб чиқиши ва биологик хулқини баҳолаш имконини беради [6]. WT1 (Wilms Tumor 1) — нефробластомага хос бўлган асосий маркер ҳисобланади. Бу ген нормал ҳолатда ривожланаётган буйрак тўқималарида фаол экспрессияланади, аммо онкогенез жараёнида унинг экспрессия даражаси анча ошиши мумкин. WT1 экспрессиясининг ўсма тўқималаридаги даражаси ва локализацияси нафақат диагноз, балки ўсманинг прогнози ҳақида ҳам маълумот беради [7].

Шунингдек, CD34 — эндотелиал маркер бўлиб, у ўсма тўқимасидаги ангиогенез даражасини акс эттиради. CD34 экспрессиясининг юқори даражаси, одатда, ўсманинг метастазланишга мойиллиги ва агрессив хулқ-атворини кўрсатади [8, 9]. Ушбу маркер орқали ўсманинг микрососуд тармоқлари тўқималарда қандай тарқалгани ҳамда васкуляризациянинг даражаси баҳоланади, бу эса прогноз ва даволаш тактикасини аниқлашда катта аҳамиятга эга.

ИГХ усули орқали WT1 ва CD34 каби маркерларни ўрганиш, нефробластоманинг морфологик шаклларини аниқ фарқлаш, ҳамда ҳар бир шаклнинг индивидуал хусусиятларини чуқур таҳлил қилиш имконини яратади. Бу эса нафақат юқори самарали диагностик стратегияларни ишлаб чиқиш, балки мақсадли терапияни амалга оширишда ҳам муҳим аҳамиятга эга [10]. Ҳар бир морфологик тур учун маркер экспрессиясини солиштирма таҳлил қилиш орқали, индивидуал прогностик моделлар ишлаб чиқиш мумкин бўлади.

Шу ўринда таъкидлаш лозимки, нефробластома бўйича маҳаллий ва халқаро даражада ўтказилган тадқиқотлар сони нисбатан кам бўлиб, айниқса Ўзбекистон шароитида ушбу мавзудаги ишончли статистик ва клиник маълумотлар етарли эмас. Мавжуд маълумотларни умумлаштириш ва уларни клиник амалиётга жорий этиш учун кенг қамровли, пухта ишланган тадқиқотлар зарур. Шу боисдан ҳам нефробластоманинг турли морфологик шаклларида WT1 ва CD34 каби маркерлар экспрессиясини клиник-патоморфологик жиҳатдан чуқур ўрганиш долзарб ва ўз вақтидаги масала ҳисобланади [11].

Материал ва методлар. Патоморфологик жиҳатдан хавфли ўсмаларни иммуногистокимёвий усулда ўрганиш учун нефробластома (Вилмс ўсмаси) билан касалланган беморларни РИОваРИАТМ Тошкент шахар филиали ва Болалар Тиббиёт Илмий марказида 2020-2024 йилларда РИОваРИАТМ Тошкент шаҳар филиали ва Болалар миллий тиббиёт марказида даволанган нефробластома (Вилмс ўсмаси) билан касалланган беморларнинг касаллик тарихи ўрганилди. Улардан нефробластоманинг эпителиал шакли билан 20 нафар бемор, мезенхимал шакли билан 20 нафар бемор ва аралаш шакли билан 20 нафар бемор иммуногистокимёвий текширув учун танлаб олинди. Иммуногистокимёвий тадқиқот учун Bond Leica Australia (Австралия) иммуногистопротсессори ёрдамида WT1 ва CD3 моноклонал антитаналари орқали ҳужайралар экспрессияси ўрганилди.

Тадқиқод натижалари. Эпителиал вариант - нефробластомани эпителиал турида WT1 - ўсмани бостирувчи гени (Вильмс ўсмаси оқсили) хисобланиб 11p13 хромосомасида жойлашган. WT 1 гени томонидан кодланган тўртта оқсил иккита кодланган экзоннинг алтернатив бирлашмасидан келиб чиқади. WT1 реагенти оракли ўтказилган иммуногистохимия текширув натижалари оркали щсманинг тулик позитив реакцияси бу нефробластомага характерли эканлигидан далолат беради. Нефробластома билан касалланган 20 та беморларни иммуногистохимик текширув натижалари позитив ва негатив натижалалар оркали бахоланган 20 та беморларнинг барчасида олинган натижалар позитив реакция кўринишга эга бўлди. Бу беморларнинг барчаси нефробластома касаллига чалинганлигидан далолат беради.

Нефробластоманинг эпителиал турида WT 1 реагентининг олинган натижалари диаграмма шаклида ифодаланган.

Нефробластоманинг эпителиал турини аниқлашда текширладиган - СД34 оқсили гематопоезнинг дастлабки босқичларида рол ўйнайдиган ҳужайралараро адгезион молекуласи бу ўзак ҳужайраларини стромал ҳужайралар ёки суяк илигининг бошқа таркибий қисмлари томонидан ишлаб чиқарилган лектинларга бириктириш имконини беради. Бундан ташқари, юқори даражада гликозилланган СД34 селектинлар учун углевод лигандларини беради. Нефробластома эпителиал тури билан касалланган 20 та беморлар танлаб олинди. Беморларни барчасида олинган натижалар СД34 реагенты оркали натижалар ўсмани кон томирга бойлигини ўрганиш ва ўсмани метастазланиш хусусиятига богликлиги оркали бахоланди. Олинган натижалар негатив ва позитив реаксия натижалари оркали бахоланди. 20 та беморларнинг барчасида 100% беморларда юкори позитив реаксия кузатилди. Чунки

томирлар деворидаги эндотелия хужайралари бўялиши билан ифодаланади ва бизниннг тадкикотимизда томирлар зичлигини бахолашда ёрдам беради бунда 10окх40об бир кўрув майдонида нечта томир борлиги яққол намаён булади. Қон томир жойланиши кўп учраган тадқиқотимизда эпителиал нефробластома энг кўп миқдорда учраши аниқланди. Бунда ўсма тўқимаси қон томирларга бой бўлиши бу ўсманинг метостазланиш даражаси юқорилигидан далолат беради.

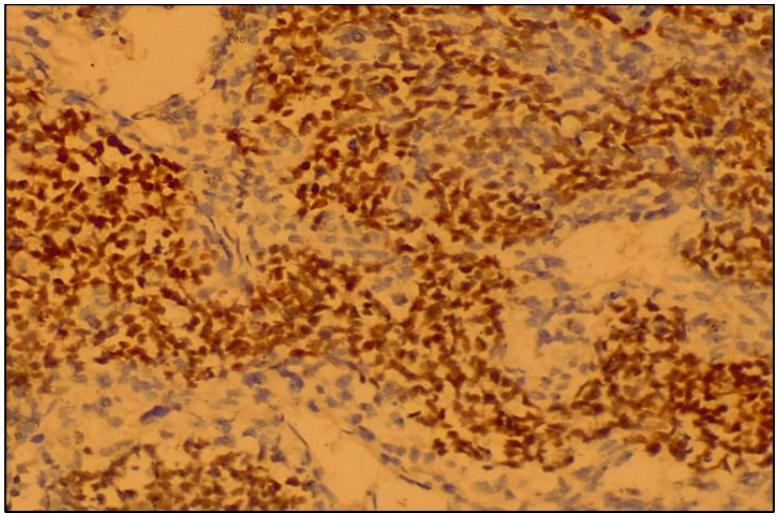

Расм 1. Нефробластоманинг эпителил турида WT1 реагентнинг позитив реакцияси. ИГХ – Даб хромаген. Об10. Ок40.

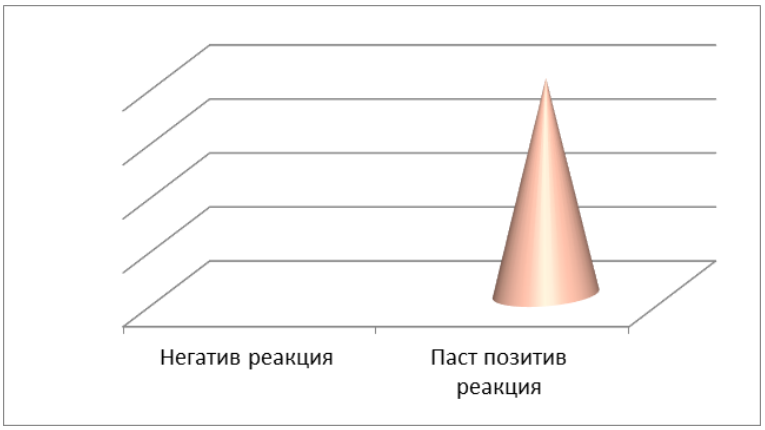

Расм 2. Нефробластоманинг эпителиал турида WT1 реагентининг олинган натижалари.

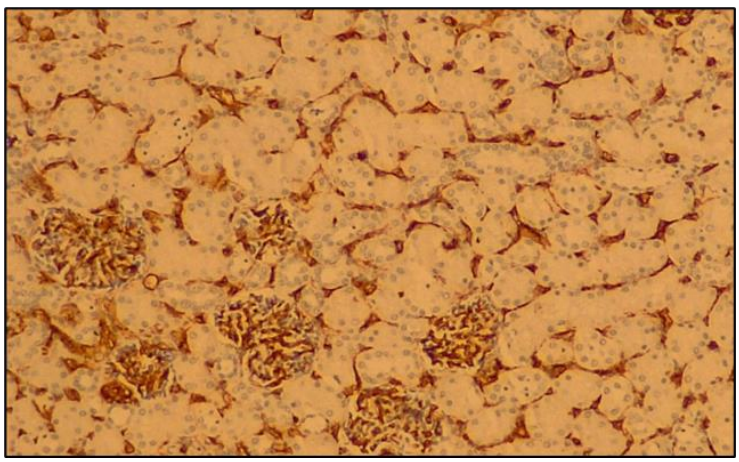

Расм 3. Нефробластоманинг эпителил турида СД34 реагентнинг позитив реаксияси. ИГХ – Даб хромаген. Об10. Ок40.

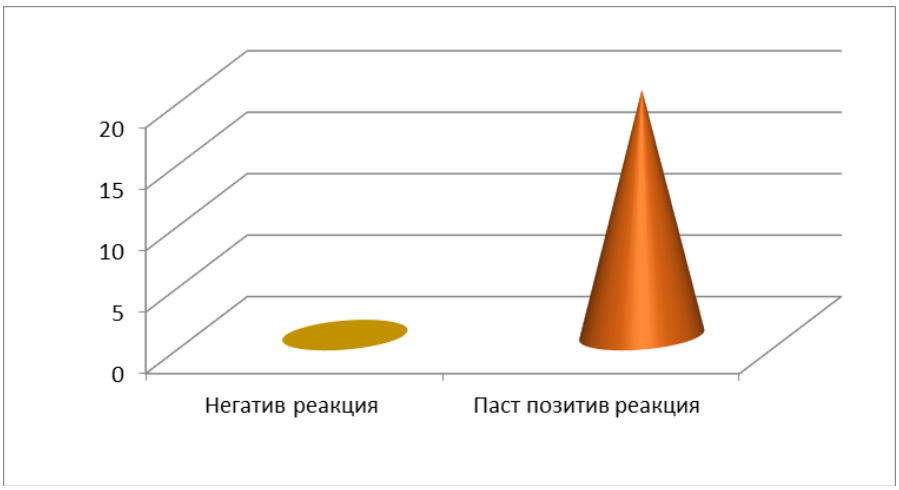

Расм 4. Нефробластомада эпителиал турида СД34 реагентнинг пролиферативф фаоллик даражаси.

Нефробластомани мезенхимал турида (Вильмс ўсмаси оқсили) хисобланиб WT1 реагенти оракли ўтказилган иммуногистохимия текширув натижалари оркали ўсманинг тулик позитив реакцияси бу нефробластомага характерли хисобланиб, мехенхимал нефробластома билан касалланган 20 та беморларни иммуногистохимик текширув натижалари позитив ва негатив натижалалар оркали бахоланган 20 та беморларнинг барчасида олинган натижалар позитив реакция куринишга эга бўлди.

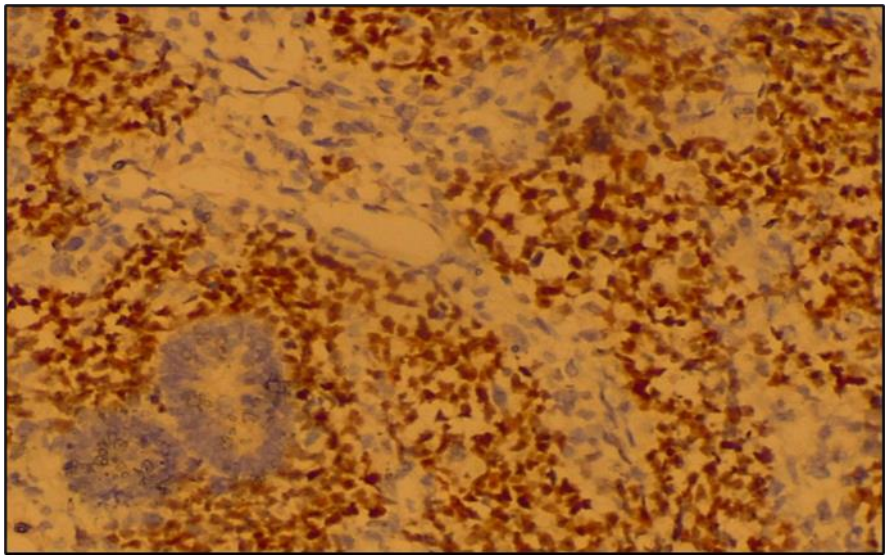

Расм 5. Нефробластоманинг мезенхимал турида WT1 реагентнинг позитив реакцияси. ИГХ – Даб хромаген. Об10. Ок40.

Нефробластоманинг мезенхимал турида СД34 мембрана оқсили оркали ўраганилганда, Нефробластоманинг мезенхимал тури билан касалланган 20 та беморлар танлаб олинди. Беморларни барчасида олинган натижалар СД34 реагенти орқали ўрганилганда 20 та беморларнинг барчасида 100% беморларда юқори позитив реакция кузатилди.

Нефробластомани аралаш турида WT1 реагенти оркали ўтказилган иммуногистохимия текширув натижалари оркали ўсманинг аралаш турида эпителиал ва мехенхимал компонентларида тўлик позитив реакцияси бу нефробластоманинг аралаш турига характерли хисобланиб, 20 нафар беморларни иммуногистохимик текширув натижалари позитив ва негатив натижалалар оркали бахоланган 20 та беморларнинг барчасида олинган натижалар позитив реакция кўринишга эга бўлди.

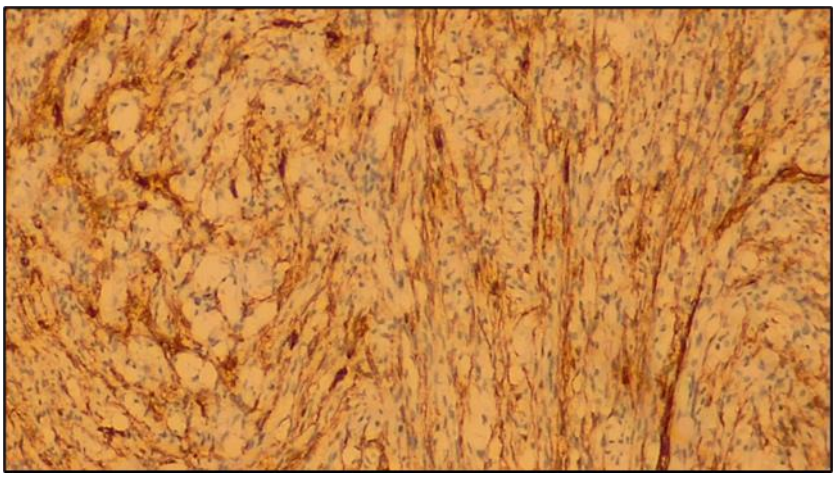

Расм 6. Нефробластоманинг мезенхимал турида СД34 реагентнинг позитив реаксия. ИГХ – Даб хромаген. Об10. Ок40.

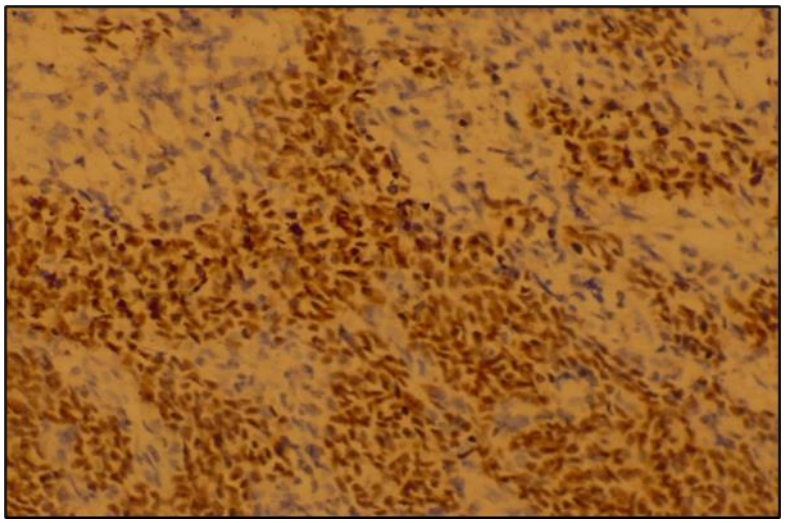

Расм 7. Нефробластомада мезенхимал турида СД34 реагентнинг пролиферативф фаоллик даражаси.

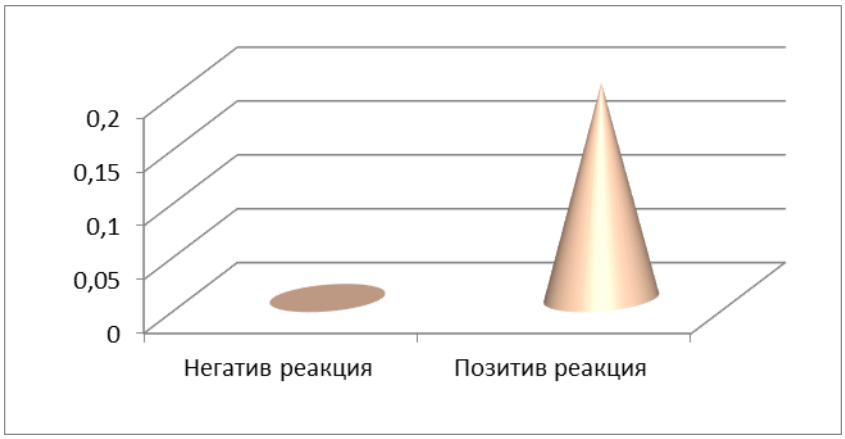

Расм 8. Нефробластоманинг аралаш турида WT1 реагентининг олинган натижалари.

Аралаш турида – СД34 мембрана оқсили, Ўзига хос гликанларни бириктириш учун оқсил искала (искала) бўлиб хизмат қилади, бу илдиз ҳужайраларини стромал ҳужайралар ёки суяк илигининг бошқа таркибий қисмлари томонидан ишлаб чиқарилган лектинларга бириктириш имконини беради. Бундан ташқари, юқори даражада гликозилланган СД34 селектинлар учун углевод лигандларини беради. Нефробластома аралаш тури билан касалланган 20 нафар беморлар танлаб олинди. Олинган натижалар негатив ва позитив реаксия натижалари оркали бахоланди. 20 та беморларнинг барчасида 100% беморларда юкори

позитив реакция кузатилди. Негатив реаксия холати кузатилмади (Расм 9 га қаранг).

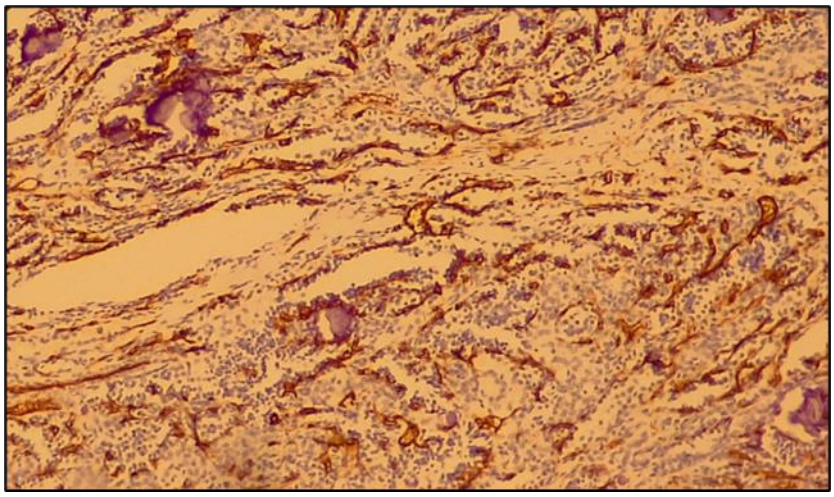

Расм 9. Нефробластоманинг Аралаш турида СД34 реагентнинг позитив реаксия. ИГХ – Даб хромаген. Об10хок40.

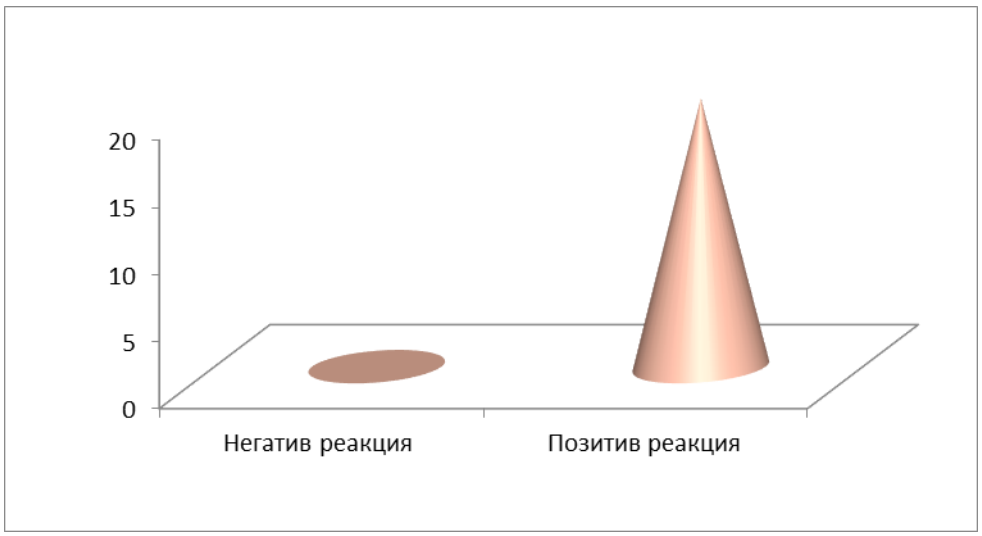

Расм 10. Нефробластомада аралаш турида СД34 реагентнинг пролиферативфаоллик даражаси.

Хулосалар. Нефробластомани эпителиал турида WT1 - ўсмани бостирувчи гени ўтказилган иммуногистохимия текширув натижалари оркали ўсманинг тўлик позитив реакцияси бу нефробластомага характерли эканлигидан далолат беради. Нефробластома билан касалланган 20 та беморларни иммуногистохимик текширув натижалари позитив ва негатив натижалалар оркали бахоланган 20 та беморларнинг барчасида олинган натижалар позитив реакция кўринишга эга бўлди. Бу беморларнинг барчаси нефробластома касаллига чалинганлигидан далолат берди.

Нефробластоманинг эпителиал тури билан касалланган 20 нафар бемор танлаб олиниб, танлаб олинган 20 нафар беморнинг 4 (20 %) нафарида нефробластоманинг энгил даражали позитив реакция, 8 (40%) нафар беморда ўрта даражали позитив реаксия ва 8 (40 %) беморда юқори позитив реаксия кузатилди. Нефробластоманинг эпителиал турини аниқлашда текширладиган - СД34 оқсили реагенти оркали натижалар ўсмани кон томирга бойлигини ўрганиш ва ўсмани метастазланиш хусусиятига богликлиги оркали бахоланди. Олинган натижалар негатив ва позитив реаксия натижалари оркали бахоланди. 20 та беморларнинг барчасида 100% беморларда юкори позитив реаксия кузатилди. Чунки томирлар деворидаги эндотелия хужайралари бўялиши билан ифодаланади ва бизниннг тадкико-

тимизда томирлар зичлигини бахолашда ёрдам беради бунда 10 ок х 40 об бир кўрув майдонида нечта томир борлиги яққол намаён булади. Қон томир жойланиши кўп учраган тадқиқотимизда эпителиал нефробластома энг кўп миқдорда учраши аниқланди. Бунда ўсма тўқимаси қон томирларга бой бўлиши бу ўсманинг метостазланиш даражаси юқорилигидан далолат берди.

Нефробластомани мезенхимал турида (Вильмс ўсмаси оқсили) хисобланиб WT1 реагенти оракли ўтказилган иммуногистохимия текширув натижалари оркали ўсманинг тулик позитив реакцияси бу нефробластомага характерли хисобланиб, мехенхимал нефробластома билан касалланган 20 та беморларни иммуногистохимик текширув натижалари позитив ва негатив натижалалар оркали бахоланган 20 та беморларнинг барчасида олинган натижалар позитив реакция кўринишга эга бўлди.

Нефробластома мезенхимал турида СД34 мембрана оқсили оркали ўраганилганда, Нефробластоманинг мезенхимал тури билан касалланган 20 та беморлар танлаб олинди. Беморларни барчасида олинган натижалар СД34 реагенти орқали ўрганилганда 20 та беморларнинг барчасида 100% беморларда юқори позитив реакция кузатилди.

Нефробластомани аралаш турида WT1 реагенти оркали ўтказилган иммуногистохимия текширув натижалари оркали ўсманинг аралаш турида эпителиал ва мехенхимал компонентларида тўлик позитив реакцияси бу нефробластоманинг аралаш турига характерли хисобланиб, 20 нафар беморларни иммуногистохимик текширув натижалари позитив ва негатив натижалалар оркали бахоланган 20 та беморларнинг барчасида олинган натижалар позитив реакция кўринишга эга бўлди. Аралаш турида – СД34 мембрана оқсили, Ўзига хос гликанларни бириктириш учун оқсил искала (искала) бўлиб хизмат қилади, бу илдиз ҳужайраларини стромал ҳужайралар ёки суяк илигининг бошқа таркибий қисмлари томонидан ишлаб чиқарилган лектинларга бириктириш имконини беради. Бундан ташқари, юқори даражада гликозилланган СД34 селектинлар учун углевод лигандларини беради. Нефробластома аралаш тури билан касалланган 20 нафар беморлар танлаб олинди. Олинган натижалар негатив ва позитив реаксия натижалари оркали бахоланди. 20 та беморларнинг барчасида 100% беморларда юкори позитив реакция кузатилди.

Фойдаланган адабиётлар:

1. Davidoff, A.M. Wilms Tumor. Semin Pediatr Surg. 2012;21(4):283–289.
2. Breslow, N.E., et al. Renal Tumors of Childhood: Recent Progress in Biology and Treatment. J Clin Oncol. 2003;21(17):2991–3000.
3. Gadd, S., et al. Clinically Relevant Subsets Identified by Gene Expression Patterns Support a Revised Pathologic Classification of Wilms Tumor. Am J Surg Pathol. 2012;36(1):121–130.
4. Рогов, Ю.И., Фёдоров, И.В. Диагностика и лечение опухолей почек у детей. Вестник Онкологии. 2021;27(2):75–82.
5. Miettinen, M. Immunohistochemistry of Soft Tissue Tumors – Review with Emphasis on 10 Markers. Histopathology. 2014;64(1):101–118.
6. Schumacher, V., et al. WT1 Expression in Pediatric Renal Tumors. Virchows Arch. 2003;442(2):122–129.
7. Kumar, S., et al. Role of CD34 in Tumor Angiogenesis and Prognosis of Pediatric Solid Tumors. Indian J Pathol Microbiol. 2020;63(1):57–61.
8. Fina, L., et al. Expression of Endothelial Cell Antigens by CD34+ Hematopoietic Progenitor Cells. Blood. 1990;75(12):2417–2426.

9. Рахматов, А.Х., Хасанова, Л.Б. Иммуногистохимические особенности опухолей у детей. Педиатрия. 2019;4(12):60–65.
10. Kieran, K., et al. The Utility of Immunohistochemistry in Diagnosing Pediatric Renal Tumors. Pathol Res Pract. 2016;212(10):899–905.
11. Артемьева, Н.А. Применение ИГХ маркеров в педиатрической онкологии. Детская онкология. 2020;8(3):45–50.