

БОЛАЛАРДА РИГИД ЯССИ ОЁҚЛИКНИ ХИРУРГИК ДАВОЛАШНИ ОПТИМАЛЛАШТИРИШ (АДАБИЁТЛАР ШАРХИ)

И.Ю.Ходжанов¹, Х.И. Умаров²

Республика ихтисослаштирилган травматология ва ортопедия илмий
амалий тиббиёт маркази
Андижон давлат тиббиёт институти

Аннотация

Бугунги кунда ясси оёқлик – таянч харакат тизимининг энг кенг тарқалган деформацияларидан биридир. Бундан ташқари, ясси оёқликнинг 90 фоизи орттирилган ва атиги 5% – туғма нуқсонлар эгаллайди. Оёқнинг ҳолати бутун организмнинг умумий ҳолатини акс эттиради. Оёқ мушакларининг ҳаракати ва заифлиги туфайли ясси оёқлик ривожланади. Болаларда ясси оёқликнинг ригид шакли мушак-скелет тизимининг умумий патологиясининг 18 дан 20 фоизигача учрайди. Ригид ясси оёқ беморлани жарроҳлик йўли билан даволашда оптимал усуллари ишлаб чиқилмаган. Оғирлик даражасига, оёқ кафт суюқларининг деформациясига, оёқнинг харакатчанлигига ва болдир орқа мускули дисфункциясига қараб ригид ясси оёқларни хирургик даволаш алгоритмлари ишлаб чиқилмаган. Ригид ясси оёқлик сабаби мушаклар, суюқлар ва бўғимлардаги структуравий ўзгаришлардир.

Мақсад. Болаларда ригид ясси оёқликни хирургик даволашни оптималлаштириш, реабилитация даврини қисқартириш ва даволаш самарадорлигини ошириш.

Материаллар. Тадқиқот Андижон вилоят кўп тармоқли болалар тиббиёт маркази травматология ва ортопедия бўлимида олиб борилиб, ясси оёқлик билан касалланган 51 нафар, бемор жалб қилинди.

Натижалар. Болаларда ригид ясси оёқликни хирургик даволашни оптималлаштириш амалётидан кейин ретседив камайганлиги ва реабилитация эрталиги.

Хулоса. Муаллифларни хулосасига кўра шундай хулоса қилиш мумкин, ригид ясси оёқ беморларни янги жарроҳлик амалёти маҳаллий тўқимадан фойдаланганлигимиз учун кам харажат ва реабилитация эрталиги аниқланди.

Калит сўзлар: ригидли ясси оёқ, остеотомия, пай кўчириш

ОПТИМИЗАЦИЯ ХИРУРГИЧЕСКОГО ЛЕЧЕНИЯ РИГИДНОГО ПЛОСКОСТОПИЯ У ДЕТЕЙ (ОБЗОР ЛИТЕРАТУРЫ)

И.Ю.Ходжанов¹, Х.И. Умаров²

Республиканский специализированный научно-практический
медицинский центр травматологии и ортопедии
Андижанский государственный медицинский институт

Аннотация

На сегодняшний день плоскостопие является одной из самых распространенных деформаций опорно-двигательного аппарата. Кроме того, 90% плоскостопий являются приобретенными и лишь 5% являются врожденными дефектами. Состояние стопы отражает

общее состояние всего организма. За счет подвижности и слабости мышц ног развивается плоскостопие. У детей ригидная форма плоскостопия встречается в 18-20 процентах от общей патологии опорно-двигательного аппарата. Оптимальные методы хирургического лечения больных ригидным плоскостопием. стопы не развиты. Не разработаны алгоритмы хирургического лечения ригидного плоскостопия в зависимости от степени тяжести, деформации плюсневых костей, подвижности стопы и нарушения функции задних мышц икры. Ригидное плоскостопие вызвано структурными изменениями в мышцах, костях и суставах.

Цель. Оптимизация хирургического лечения ригидного плоскостопия у детей, сокращение реабилитационного периода и повышение эффективности лечения.

Материалы. Исследование проводилось в отделении травматологии и ортопедии Андижанского областного многопрофильного детского медицинского центра, в нем принял участие 51 пациент с плоскостопием.

Полученные результаты. Снижение рецидивов и ранняя реабилитация после оптимизации хирургического лечения ригидного плоскостопия у детей.

Вывод. По заключению авторов можно сделать вывод, что новая хирургическая процедура у пациентов с ригидным плоскостопием отличается низкой стоимостью и ранней реабилитацией за счет использования местных тканей.

Ключевые слова: Ригидное плоскостопие, остеотомия, перенос сустава.

OPTIMIZATION OF SURGICAL TREATMENT OF RIGID FLATFOOT IN CHILDREN (LITERATURE REVIEW)

I.Yu.Khodjanov¹, Kh.I. Umarov²

Republican Specialized Scientific and Practical Medical Center of
Traumatology and Orthopedics
Andijan State Medical Institute

Abstract

Currently, flatfeet is one of the most common disorders of the musculoskeletal system. Moreover, 90% of flatfeet are acquired and only 5% have congenital origin. The condition of the foot reflects the general condition of the whole body. Due to the movement and weakness of the leg muscles, flatfeet develops! In children, the rigid form of flatfeet occurs in 18 to 20 percent of the total pathology of the musculoskeletal system. The optimal methods of surgical treatment of patients with rigid flatfeet have not been developed. Algorithms for the surgical treatment of rigid flatfeet have not been developed depending on the degree of severity, deformation of the metatarsal bones, mobility of the foot, and dysfunction of the back muscles of the calf. Rigid flatfeet are caused by structural changes in muscles, bones and joints.

Purpose. Optimizing the surgical treatment of rigid flatfeet in children, shortening the rehabilitation period and increasing the effectiveness of treatment.

Materials. The study was conducted in the department of traumatology and orthopedics of Andijan regional multidisciplinary children's medical center, and 51 patients with flatfeet were involved.

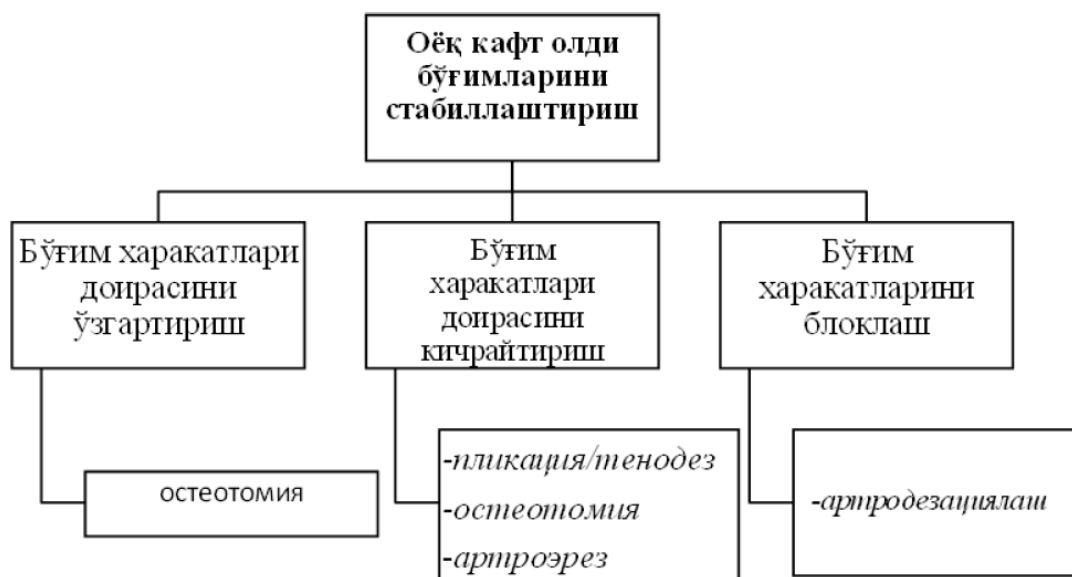Results. Decline of recurrence and early rehabilitation after optimization of surgical treatment of rigid flatfeet in children.

Conclusion. According to the authors' conclusion, it can be concluded that the new surgical procedure for patients with rigid flatfeet is low cost and early rehabilitation due to the use of local tissue.

Key words: Rigid flatfoot, osteotomy, joint transfer

Ясси оёқлик юзасидан жарроҳлик даволаш ўтказилаётган беморлар контингентининг аксарияти – ригидли ясси оёқликка чалинган беморлардир, ўз навбатида уларнинг аксариятини эса тарзал коалицияли ва ахилл пайларини қисқариши билан биргаликда ясси оёқли беморлар ташкил этадилар.

Кириш. Жарроҳлик даволаш тамойиллари. Ясси оёқли болаларни жарроҳлик даволашнинг асосий тамойили бу, стабиллаштиришдир, чунки ясси оёқликнинг асосий биомеханик моҳияти ностабилликда. Оёқнинг кафт олди бўғимларини стабиллаштириш усуллари 1-тасвирда келтирилган.



Расм 1.Оёқ кафт олди бўғимларини стабиллаштириш тамойиллари.

Бўғим ҳаракатлари доирасини ўзгартирувчи усуллар сирасига, товон суяги дўнгини остеотомиясининг турли вариантлари (товон суяги дўнгини сирғанма остеотомияси (Koutsogiannis), товон суяги дўнгини ёпиқ бурчакли остеотомияси (Dwyer), шунингдек тўпиқ усти остеотомиясининг турли вариантлари киради. Усулларнинг бу каби турларида оёқ кафт олди бўғимлари ҳаракатларининг доираси ўзини амплитудаси бўйича ўзгармайди, балки жойини ўзгартиради[2]. Ушбу

гуруҳдаги жарроҳлик усуллар алоҳида кўринишда етарлича кам учрайдилар. Барча санаб ўтилган усуллардан, коррекциянинг бошқа усулларига қўшимча сифатида энг кўп қўлланиладиган фақатгина товон суяги дўнгини сирғанма остеотомияси ҳисобланади.

Ясси оёқликда энг тарқалган усуллар, бу бўғим доирасини кичрайтирадиган усуллардир. Бундай усуллар қаторига оёқ қафти медиал чеккасининг юмшоқ тўқимали тузилмаларга жарроҳлик аралашувлар (орқа катта болдир мушак пайларини пликацияси ва аугментацияси, медиал ва плантар, яъни дельтасимон ва товон-қайиқсимон пайларга аралашувлар). Деформация қайтарилишининг фойизи юқори бўлганлиги туфайли ушбу усуллар алоҳида кўринишда жуда кам учрайдилар. Шунингдек, орқа катта болдир мушак пайларини дисфункцияси болалиқда деярли учрамайдиган ҳолатлигини инobatга олиб, болаларда усулларнинг ушбу гуруҳини қўлланилиши жиддий чекланган. Болаларда ясси оёқликни тўғрилаш учун энг кенг тарқалган усуллар бу-товон бўғимини артроэрези ва товон суягини узайтирувчи остеотомияси.

Оёқ қафт олди бўғимларини аниқ ифодаланган дегенератив ўзгаришларида ва харакатларни қайта тиклаш имкони бўлмаганида бўғим харакатларини блоклайдиган усуллар, яъни артродезларнинг турли вариантлари қўлланилади. Шу жумладан улар маҳаллий артродезлар бўлиши мумкин (товон ости бўғим, товон-қайиқсимон бўғим, қайиқсимон-понасимон бўғим артродези, ва бошқ.). Оёқ қафт олди бўғимлари биомеханикасини жиддий бузилиши ҳамда туташган бўғимларда дегенератив ўзгаришлари ривожланиши боис, мазкур усулларни болалик ёшида ўтказилиши чекланган[3].

Товонности бўғим артроэрези.

➤ Усул учун кўрсатмалар: ахилл пайларини қисқариши билан

биргаликда ясси оёқлик, тарзал коалициялар, усулни бажариш учун шароит мавжудлигида.

➤ Бажариш шартлари: товон ости бўғимининг нормал харакатчанлиги.

➤ Тўғрилаш (коррекция) даражаси: товон ости ва Шопар бўғими.

➤ Усул учун оптимал ёш: 9-12 ёш.

➤ Усулдан кейинги иммобилизация: ахилл пайини узайтириш вариантыга қараб 2-4 ҳафта.

Бундай усулнинг биомеханик моҳияти, товон ости бўғимини чеклаш ва оёқ кафтининг ортиқча эверзиясини блоклашдан иборат. Товон ости бўғими артроэрезининг кўплаб вариантлари мавжуд. Товон ости имплантларнинг аксарияти тарзал синусда жойлашади. Ушбу соҳада проприоцептив ва ноцицептив тугунлар мавжуд бўлганлиги сабабли, кўп ҳолларда товон ости импланти ўрнатилганидан сўнг тарзал синус соҳасида оғриқ синдроми пайдо бўлади. Адабиёт маълумотларига асосан, товон ости имплантлар қўлланилганидан сўнг оғриқлар частотаси 46 %-гача ташкил этиши мумкин [16, 27]. Турли имплантларни қўлланилишини ёритувчи нашрларнинг аксарияти кузатувларнинг кичик сериялари, яъни 30-50 нафар беморлар билан кифояланади [6, 7]. Товон ости артроэрезнинг барча вариантларидан, блокловчи винтни («calcaneostop») қўллаш методикаси катта клиник материалда ўтказилган кўп сонли тадқиқотлар билан тавсифланган [1-5]. Металл конструкциясини жойлашувининг хусусиятларини инобатга олсак (винт товон суягида жойлаштирилади) – оғриқ синдромларнинг частотаси анча пастроқ, чунки винт тарзал синусининг кириш қисмида жойлашган.

Артроэрезнинг бундай вариантыни қўллаш кам жароҳатли усул ҳисобланади, тери кесмасининг катталиги фақатгина винт бошининг диаметри билан белгиланади. Артроэрезнинг иккала вариантыни

тўғрилаш катталиги бўйича тахминан солиштириш мумкин, бироқ товон усти суягига киритилган блокловчи винтни қўлланилиши, винтни киритиш чуқурлигини ўзгартириш йўли билан деформацияни тўғрилаш катталигини тартибга солиш имконини беради. Товон ости бўғими артроэрезининг кўрсатилган варианты учун оптимал ёш - 9-12 ёшни ташкил этади. Ўзига ҳос ушбу методика металл конструкцияларни ўрнатилганидан сўнг 2-3 йил ўтгач ечиб олиш имконини яратади [8].

Товон ости бўғими артроэрезидан сўнг кўп ҳолларда қадам ташлашни ўзгариши (юриш пайтида оёқ панжаси прогрессиясининг бурчагини кичрайиши) ва I кафт суягининг элевацияси пайдо бўлади (тасвир3). Вақт ўтиши билан мазкур ўзгаришлар кичрайиб, одатда беморларни безовта қилмайдилар [21-28].

Товон суягини узайтирувчи остеотомия(Evans усули).

- Бажариш шarti: Шопар бўғимининг нормал ҳаракатчанлиги.
- Усул учун кўрсатмалар: ахилл пайларини қисқариши билан ясси оёқлик, тарзалкоалициялар, усулни бажариш учун шароит мавжудлигида.

- Тўғрилаш даражаси: асосан Шопар бўғими.

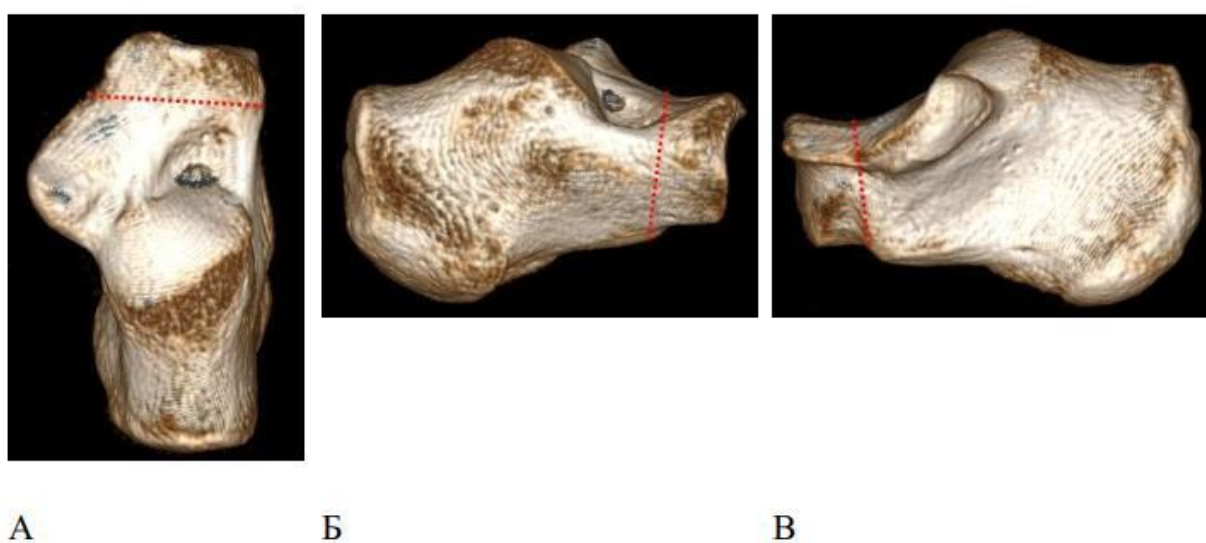
- Усул учун оптимал ёш: 12-14 ёш.

- Усулдан кейинги иммобилизация: игналарни (спицаларни) олиб ташлаш, гипс боғичини алмаштириш, 6 ҳафтадан кейин чокларни ечиш, усулдан кейинги иммобилизациянинг умумий муддати – 2,5-3 ой, консолидация суръатига қараб [4, 5].

Кичик ёшдаги болаларда товон суяги маҳкамлик тавсифларининг ўзига ҳослиги сабабли, товон суягини узайтирувчи остеотомия каттароқ ёшда (12 ёшдан кейин). Усул, товон суяги остеотомияси туфайли оёқнинг орқа қисмидаги латерал устунни чўзишга кучаяди. Сунъий синиш чизиғи ўрта ва олдинги артикуляар фасет ўртасида товон-кубоид бўғимига

проксималдан 1,5 см масофада жойлашган. Суяк бўлакларини ораси очилиб уларнинг орасига 1 см ўлчамдаги автограф қўйилади, Агар керак бўлса, кичик болдир гуруҳнинг пайлари узайтирилади. Шундай қилиб оёқ панжасининг латерал колоннасини узайиши ва эверсион ҳолатни тўғриланиши ҳосил бўлади.

Остеотомиянинг оптимал ҳудуди, товон ости бўғимининг медиал ва олд фасеткалари орасидаги соҳа ҳисобланади [20] (расм 2).



Расм 2. Evans усулида товон суяги остеотомиясининг яссилиги (Mosca V.S., The Journal of Foot and Ankle Surgery - 2017, 56(5),

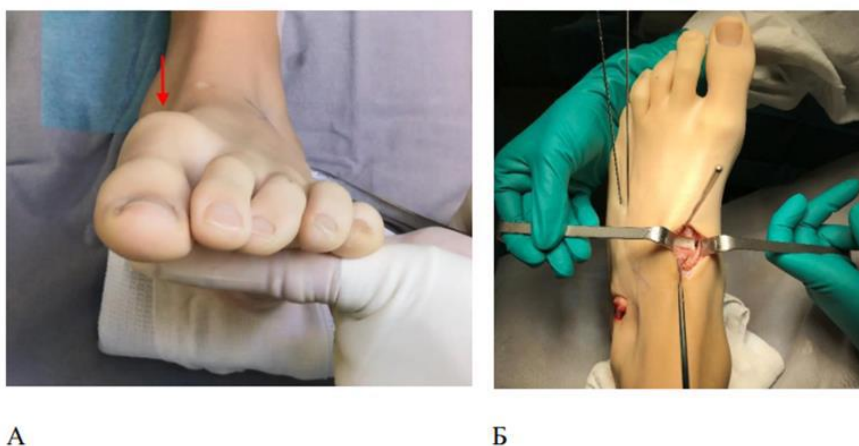
Товон суяги остеотомиясининг яссилиги товон ости бўғимининг медиал ва олд фасеткалари ўртасида жойлашишидан ташқари, олдинга эгилиши мумкин. Товон суяги остеотомиясини бажариш ҳудудини аниқлаш учун, товон суяги таянчини (“sustentaculum tali”) олд-орқа рентгенографияда интраоперацион тарзда, оёқ панжасини таглик букилиши билан визуаллаштириб, остеотомияни бевосита товон суяги таянчини олдида бажариш мумкин.

Оёқ панжасини букилишида олд-орқа рентгенография бажарилганида sustentaculum tali олд чеккаси яхши кўринади, товон

суягига навигация игнасини киритиш ёрдамида товон ости бўғимининг медиал ва олд фасеткалари ўртасида остеотомияни бажариш мумкин [9, 10].

Оёқ юзи орқа бўлимининг аниқ ифодаланган вальгуси сақланиб келаётганида Evans усулига қўшимча сифатида Koutsogiannis усули орқали товон суяги медиаллаштирувчи остеотомияси ўтказилиши мумкин [11, 26]

I оёқ кафт суягининг элевацияси пайдо бўлган тақдирда Эванс усулига қўшимча равишда Cotton бўйича I понасимон суяк флексион остетомияси ўтказилади (расм.3).



Расм 3. Товон суягини узайтирувчи остеотомиясидан кейин I оёқ кафт суягининг элевациясини тўғрилаш (А) I понасимон суяк флексион остетомиясини бажариш йўли билан (Б). Voffeli, T. J. Cotton Osteotomy in Flatfoot Reconstruction: A Review of Consecutive Cases

Жарроҳлик даволаш олаётган ясси оёқли беморларнинг асосий контингенти бу- болдир трицепси узайтирилган беморлардир. Узайтиришнинг катталиги ва жойлашишига қараб, болдир трицепсини узайтиришнинг кўплаб вариантлари мавжуд. Ясси оёқликка чалинган беморларнинг аксариятида болдир мушагини изоляцияланган узайтириш мавжуд. Болдир мушагини узайтириш учун Vulpius усули, яъни- болдир мушаги ў/3 орқа юзаси томондан 2,0-2,5 см тери тери ости ёғ қавати

ўткир ва ўтмас йўллар билан кесиб очилиб апаневроз Z- симон кесилиб апоневротомия қилинади, ёки Silfverskiold ва Barouk усули, яъни– болдир мушаклари бошчаларининг проксимал сохаси 3.0-3.5см ўткир ва ўтмас йўллар билан кесиб очилиб болдир мускули рецессияси қилинади, ёхуд болдир мушаги медиал бошчасининг изоляцияланган рецессияси бажарилади [17]. Ахилл пайини узайтириш учун Ноке усули бунда скалпел ёрдамида перкутанли тери остидан ахилл пайи медиал ва латерал сохасидан ярим кесимча (тилиш) билан ахиллопластика бажарилади [10, 12, 19].

Болдир трицепсини узайтириш бўйича методикалар сони бундан кўпроқ бўлсада, тасвирда амалиётда энг кўп ишлатиладиган вариантлар келтирилган. Ҳар хил даражаларда иммобилизация муддатлари бир биридан фарқланадилар. Масалан, Ноке усули бўйича ахиллопластикада, ва Vulpius апоневротомиясида гипсли иммобилизация 4 hafta давомида, болдир мушаги медиал бошчасини рецессиясида эса (Barouk усули) гипсли 1,5 hafta давомида амалга оширилади. Баъзи ҳолатларда Barouk усулини ўтказиш пайтида стретчинг бажараётиб иммобилизациядан воз кечиш мумкин. Таъқидлаш жоизки, ахиллопластика тўғрилашнинг энг катта потенциясига эга, бироқ ўз навбатида Barouk усули оёқ кафтини тескари букилишини 10-150 доирасида оширади.

Тарзал коалицияли болаларни жарроҳлик даволаш.

Тарзал коалицияли болаларни жарроҳлик даволаш турларини иккита гуруҳга ажратиш мумкин: бевосита тарзал коалицияси юзасидан усул, ва оёқ кафтининг ҳамроҳ деформациясини тўғрилаш. Оёқ кафти деформациясини тўғрилаш усули коалиция бўйича усул вариантыга боғлиқ. Тарзал коалициялар юзасидан усуллар, резекцион ва артрорезловчи турларига ажралади. Артрорезловчи усуллар камдан-кам, оёқ кафт олди бўғимларининг аниқ ифодаланган дегенератив ўзгаришларда бажарилади. Бундай ўзгаришларни ифодаланиш даражаси

рентгенограммаларга асосан (товон-қайиқсимон артроз босқичини баҳолаш), шунингдек магнит-резонанс ҳамда компьютер томограммаларга асосан баҳоланиши мумкин(товон ости бўғими). Таъқидлаш жоизки, товон-қайиқсимон бўғим артрозининг ифодаланиши чекка ўсишмасининг катталигига доимо боғлиқ бўлмайди, чунки тарзал коалицияларда “тумшуқ” синдроми ёрқин ифодаланган артроз таассуротини қолдиради, аслида эса ушбу симптом дегенератив ўзгаришларнинг бевосита ифодаланиши ролини ўйнамайди [32-37].

Дегенератив ўзгаришларни ифодаланганлигини баҳолаш ҳам резекция бажарилганидан сўнг интражарроҳлик йўли билан кафт олди бўғимлари ҳаракатчанлигини аниқлаш орқали амалга оширилади[18]. Ошиқ-товон коалициялар резекциясида товон ости бўғими орқа фасеткаси бўғимли юзаларининг ҳолатини баҳолаш мумкин.

Хулоса. Ясси оёқлик болалар ортопедлари амалиётида энг кенг тарқалган шартлардан биридир (Конюхов, Лапкин, 2000, 2003). Болаларда ясси оёқликни ташхислаш ва баҳолашнинг асосий шарти дастлаб ясси оёқликнинг патологик шаклларини физиологиклардан ажратишдир. Болаларда ригидли ясси оёқликни консерватив даволаш деярли самарасиз бўлиб, фақатгина оғриқ синдромини ва дискомфортни вақтинча камайтириши мумкин. Болалардаги статик ясси оёқликнинг ригид шакли таянч-ҳаракат тизимининг умумий патологияси ҳолатларининг 18 дан 20% гача учрайди. Ҳозирги вақтда объектив диагностика усуллари ишлаб чиқилмаган ва ригид ясси оёқ учун даволаш алгоритмлари оғирлик даражасига, ошиқ суякларнинг деформациясига, оёқликнинг ҳаракатчанлигига ва болдир орқа мускул пойи дисфукциясига қараб аниқланмаган Ригидли ясси оёқли болаларни даволашнинг асосий тури бу- жарроҳлик даволашдир. Оёқ кафти деформациясини тўғрилашнинг энг кўп қўлланиладиган жарроҳлик усуллари, бу товон ости бўғим артроэрези ва товон суягини узайтирувчи

остеотомиясидир.

Субталар артроэрез усули ёрдамида ошиқ суякларнинг деформацияси, оёқ ҳаракатчанлиги ва болдир орқа мускули дисфункциясининг оғир босқичида қўллашда жарроҳлик даволаш самарасиз бўлиб чиқди. Болаларда ригид ясси оёқликни оғирлик даражасини даволашда, қайиқсимон суягининг сиқилиш нисбати, ҳаракатчанлик индекси ва болдир орқа мускули пайини дисфункцияси босқичини ҳисобга олиш зарур. Юқоридаги маълумотларга асосланиб болаларда ригид ясси оёқликни жарроҳлик йўли билан даволашни оптимал усулини яратиш долзарблигича қолмоқда.

Фойдаланилган адабиётлар:

1. Шарамонова С.Б., Федоров А.И. Профилактика и коррекция плоскостопия у детей дошкольного и младшего школьного возраста средствами физического воспитания. - Челябинск: Урал ГАФК, 1999. - 112 с.
2. Экслер А.Б., Чечельницкая С. М. Изменение анатомо-функциональных характеристик стопы у детей с плоско-вальгусными стопами под воздействием средств адаптивной физической культуры/ А.Б. Экслер, С. М. Чечельницкая // Вестник Московского городского педагогического университета. Серия: «Естественные науки». 2014. № 3 (15) 2014. С. 111–120.
3. Янкелевич Е.И. Осанка красивая, походка - легкая. Профилактика и коррекция нарушений осанки и плоскостопия у детей и подростков. — М.: Физкультура и Спорт, 2001. - 96 с.
4. Aharonson Z. Foot-ground pressure pattern of flexible flatfoot in children, with and without correction of calcaneovalgus / Aharonson Z, Arcan M. Clin Orthop. 1992; 278:177-182.
5. Basmajian JV. The Role of Muscles in Arch Support of the Foot an electromyographic study/ J. V. Basmajian, G. Stecko. The Journal of Bone & Joint Surgery. 1963; 45:1184-1190.
6. Bertani A. Flat foot functional evaluation using pattern recognition of ground reaction data/ A. Bertani [et al.]. Clinical biomechanics (Bristol, Avon). 1999; 14(7):484-93.
7. Bleck EE. Conservative management of pes valgus with plantar flexed talus flexible / E. E. Bleck, U. J. Berzins. Clin. Orthop. 1973;125: 85.

8. Brewerton DA. «Idiopathic» pes cavus: an investigation into its aetiology / D. A. Brewerton [et al.]. *British medical journal*. 1963; 2:659-661.
9. Cavanagh PR. The arch index: a useful measure from footprints / P. R. Cavanagh, M. M. Rodgers. *Journal of biomechanics*. 1987; 20(5):547.
10. Chang J. H. Prevalence of flexible flatfoot in Taiwanese school-aged children in relation to obesity, gender, and age / J. H.Chang [et.al.]. *Eur J Pediatr*. 2010; 169(4):447-52.
11. Christopher Rose RE. Flat feet in Children: When should they be treated / R. E. Christopher Rose. *Flat feet in Children: When should they be treated*. 2016; 5(1).
12. Cicchinelli LD. Analysis of gastrocnemius recession and medial column procedures as adjuncts in arthroereisis for the correction of pediatric pes planovalgus: a radiographic retrospective study / L. D. Cicchinelli [et al.] *J Foot Ankle Surg*. 2008; 47(5):385-91.
13. Cook DA. Observer variability in the radiographic measurement and classification of metatarsus adductus / D. A. Cook [et al.] . *Journal of pediatric orthopedics*. 1992;12(1):86-89.
14. Cowan DN. Foot morphologic characteristics and risk of exercise-related injury/ D. N. Cowan [et al.]. *Archives of family medicine*. 1993;2(7):773-777.
15. Doğan A. The results of calcaneal lengthening osteotomy for the treatment of flexible pes planovalgus and evaluation of alignment of the foot / A. Doğan [et al.]. *Acta orthopaedica et traumatologica turcica*. 2016;40(5):356-366.
16. Echarri JJ. The development in footprint morphology in 1851 Congolese children from urban and rural areas, and the relationship between this and wearing shoes / J. J. Echarri, F. Forriol. *Journal of pediatric orthopedics*. Part B. 2003; 12(2):141-146.
17. Ekcali O, Kosay C, Kaner B, Arslan Y, Sagol E, Soylev S, Iyidogan D, Cinar N, Peker O. Flexible flatfoot and related factors in primary school children: a report of ascreening study. *Rheumatol Int*. 2016; 26(11):1050-3.
18. Evans AM. The flat-footed child – to treat or not to treat: what is the clinician to do? / A. M. Evans. *J Am Podiatr Med Assoc*. 2008; 98(5):386-93.
19. Forriol F. Footprint analysis between three and seventeen years of age / F. Forriol, J. Pascual. *Foot & ankle*. 1990; 11(2):101-104.
20. Franklin J. Obesity and risk of low self-esteem: a statewide survey of Australian children/ J. Franklin [et al.]. *Pediatrics*. 2016; 118(6): 2481-2487.
21. García-Rodríguez A. Flexible flat feet in children: a real problem? / A. García-Rodríguez [et al.]. *Pediatrics*. 1999; 103(6):84.

22. Giannini S. Kinematic and isokinetic evaluation of patients with flat foot / S. Giannini [et al.]. Italian journal of orthopaedics and traumatology. 1992; 18(2): 241-251.
23. Giladi M. The low arch, a protective factor in stress fractures: a prospective study of 295 military recruits / M. Giladi [et al.]. Orthop Rev. 1985; 14: 82-84.
24. Grady JF, Kelly C. Endoscopic gastrocnemius recession for treating equinus in pediatric patients / J. F. Grady, C. Kelly. Clin Orthop Relat Res. 2010; 458(4): 1033-8.
25. Gutiérrez PR. Giannini prosthesis for flatfoot / P. R. Gutiérrez, M. H. Lara. Foot Ankle Int. 2005; 26(11): 918-26.
26. Hamel J. Resection of talocalcaneal coalition in children and adolescents without and with osteotomy of the calcaneus. Oper Orthop Traumatol. 2009; 21(2): 180-92.
27. Harris RI. Hypermobility flat-foot with short tendo achillis / R. I. Harris, T. Beath. The Journal of bone and joint surgery. American volume. 1948; 30A(1): 116-140.
28. Hayashi B. Gastrocnemius recession: Effective remedy for recalcitrant foot pain / B. Hayashi [et al.] / <http://ww.aaas.org/news/bulletin/oct07/clinical4.asp>
29. Hefti F. Flatfoot / F. Hefti, R. Brunner. Der Orthopäde. 1999; 28(2): 159-172.
30. Hunt AE. Mechanics and control of the flat versus normal foot during the stance phase of walking / A. E. Hunt, R. M. Smith. Clinical biomechanics (Bristol, Avon). 2014; 199(4): 391-397.
31. Jerosch J. The stop screw technique--a simple and reliable method in treating flexible flatfoot in children / J. Jerosch, J. Schunck, H. Abdel-Aziz. Foot Ankle Surg. 2009; 15(4): 174-8.
32. Kanatli U. Gözil R, Besli K, Yetkin H, Bölükbasi S. / U. Kanatli [et al.]. The relationship between the hindfoot angle and the medial longitudinal arch of the foot. Foot Ankle Int. 2016; (27)8: 623-7.
33. Keenan MA. Valgus deformities of the feet and characteristics of gait in patients who have rheumatoid arthritis / M. A. Keenan [et al.]. The Journal of bone and joint surgery. American volume. 1991; 73(2): 237-247.
34. Kernbach KJ, Blitz NM. The presence of calcaneal fibular remodeling associated with middle facet talocalcaneal coalition: a retrospective CT review of 35 feet Investigations involving middle facet coalitions. Part II / K. J. Kernbach, N. M. Blitz. J Foot Ankle Surg. 2008; 47(4): 288-94.
35. Kilmartin TE. The significance of pes planus in juvenile hallux valgus / T. E. Kilmartin, W. A. Wallace. Foot & ankle. 1992; 13(2): 53-56.
36. Koning PM. Subtalar arthroereisis for pediatric flexible pes planovalgus: fifteen years experience with the cone-shaped implant / P. M. Koning, P.

- J. Heesterbeek, E. J. de Visser. Am Podiatr Med Assoc. 2009;99(5): 447-53.
37. Kulcu DG. Immediate effects of silicone insoles on gait pattern in patients with flexible flatfoot / D. G. Kulcu [et al.]. Foot ankle international. American Orthopaedic Foot and Ankle Society and Swiss Foot and Ankle Society. 2007;28(10):1053-1056.